

Dra. Laura González Flores*
 Dra. Bertha Lilia Romero Baizabal*
 Dra. María Teresa Valadez Reyes*
 Dra. Pilar Dies Suárez*
 Dr. Eduardo Miguel Flores Armas*
 Dr. Marco A. Sarmiento Abril*

Ultrasonido tiroideo en pacientes pediátricos del Hospital Infantil de México Federico Gómez con diagnóstico clínico de tiroiditis de Hashimoto

RESUMEN

Antecedente. El Hospital Infantil de México es una institución de concentración en la que se ha presentado un incremento de pacientes diagnosticados con tiroiditis de Hashimoto, cuyo método diagnóstico de elección es el ultrasonido. El objetivo principal de este estudio descriptivo fue determinar las relaciones entre los datos clínicos y los hallazgos ecográficos de la enfermedad en la población pediátrica.

Material y método. Se utilizó equipo de ultrasonido con transductor lineal multifrecuencia y sistema PACS para el almacenamiento y análisis de las imágenes.

Resultados. Se analizaron 64 pacientes entre 0 y 18 años de edad. Predominó el sexo femenino en relación 9:1. La presentación más común fue la de nódulo único; la hipoeogenicidad y el contenido sólido fueron predominantes; las microcalcificaciones y las adenopatías fueron poco comunes.

La modalidad Doppler color demostró que la vascularidad era predominantemente periférica.

Conclusión. Los hallazgos ecográficos en la tiroiditis de Hashimoto, en la población pediátrica, varían ampliamente en relación con los de la población adulta; es por eso que deben estudiarse de forma independiente.

Palabras clave: pediatría, tiroiditis de Hashimoto.

Continúa en la pág. 28

*Departamento de Radiología e Imagen del Hospital Infantil de México Federico Gómez. Dr. Márquez 162, Col. Doctores, 06720, México D.F.
 Correspondencia: Dra. Laura González Flores: laurall9@yahoo.com.mx

Introducción

La tiroiditis de Hashimoto es una enfermedad que afecta más comúnmente a la población adulta; en los últimos años se ha visto un incremento importante de su incidencia principalmente en Europa y Estados Unidos. El Hospital infantil de México es una Institución de concentración que atiende a población pediátrica de todo el país y, en el último año, ha tenido un aumento significativo en la incidencia de tiroiditis de Hashimoto y en la realización de ultrasonido tiroideo por este motivo.

Por esta razón, el objetivo principal de esta investigación es realizar una correlación entre los hallazgos clínicos y de laboratorio, con los hallazgos de la exploración ecográfica de la glándula tiroides en los pacientes afectados; así como dar a conocer la incidencia y afectación por edad y sexo de esta entidad.

Marco teórico

La glándula tiroides se desarrolla a partir de los 24 días de gestación a través de un engrosamiento endodérmico localizado en el piso de la faringe primitiva, toman su forma y posición habitual hacia la séptima semana de gestación. En la 12.^a semana ya sintetiza las hormonas T3 y T4.¹⁻⁴

El estudio de ultrasonido se realiza con una sonda lineal de alta frecuencia (10-15 MHz) y alta resolución (1 mm). El paciente se examina en decúbito supino y con el cuello extendido, el rastreo se realiza en los planos axial y sagital. Se debe extender el rastreo en sentido lateral e inferior con el fin de detectar ganglios linfáticos.¹

A la glándula normal se le identifican dos lóbulos (derecho e izquierdo) y un istmo. Hasta en 50% de la población se puede observar un lóbulo piramidal en el istmo; es homogénea y su ecogenicidad varía de media a alta con respecto a los músculos adyacentes.^{1,5}

ABSTRACT

Background. Hospital Infantil de Mexico is a concentrating institution which has seen an increase in patients diagnosed with Hashimoto's thyroiditis, where the diagnostic method of choice is ultrasound. The primary objective of this descriptive study was to identify the relationships between the clinical

data and echographic findings for the disease in the pediatric population.

Material and method. An ultrasound unit was used, with a multi-frequency linear transducer and PACS system for storage and analysis of images.

Results. 64 patients between 0 and 18 years of age were analyzed. Females predominated in a ratio of 9:1. The most common presentation was single nodule; hypoechogenicity and solid content were predominant; mi-

crocalcifications and adenopathies were uncommon. The Doppler color mode showed that vascularity was predominantly peripheral.

Conclusion. The echographic findings in Hashimoto's thyroiditis in the pediatric population vary widely in relation to those reported in adults, and for that reason should be studied independently.

Key words: pediatrics, Hashimoto's thyroiditis.

Las enfermedades tiroideas son uno de los problemas más frecuentes en la edad pediátrica, representan 3.7% de las enfermedades en los adolescentes de 11 a 18 años.⁶ Los nódulos tiroideos suelen detectarse de manera incidental en una exploración con ultrasonido hasta en 50% de la población; son poco comunes en los paciente pediátricos con una incidencia de entre 0.2 y 1.5%, de los cuales, 85% son benignos. Tienen un riesgo de malignidad de 18 a 21%. Aunque los nódulos y el carcinoma tiroideos son menos frecuentes en la infancia las indicaciones más frecuentes para un estudio de imagen en esta población son la presencia de un tumor palpable y el hipotiroidismo congénito.^{1,3,7-10}

Los desórdenes inflamatorios autoinmunes de la tiroides son muy comunes y tienen manifestaciones que varían del hipertiroidismo al hipotiroidismo.¹¹ La tiroiditis de Hashimoto (tiroiditis autoinmune crónica) es la enfermedad tiroidea inflamatoria más común; se refiere a un proceso inflamatorio crónico de la glándula tiroides en el que intervienen factores autoinmunitarios; representa la causa más común de bocio esporádico e hipotiroidismo en los niños y suele afectar a la población en edad escolar y a adolescentes; es poco frecuente antes de los 4 años de edad. La relación hombre:mujer es de 4 a 7.1 con un porcentaje de afectación en la población general de 2 y 0.2%, respectivamente; estos porcentajes pueden variar de acuerdo con la región geográfica.^{1,2,4,6,11-20}

Los anticuerpos involucrados más importantes desde el punto de vista clínico son los anticuerpos anti-tiroglobulina y los anticuerpos antiperoxidasa tiroidea, cuya concentración en suero es elevada. La reacción autoinmune se basa en una infiltración linfocitaria y plasmática de los folículos que determina la formación de nódulos linfocitarios con la consiguiente fibrosis y agrandamiento de la glándula. Se ha observado una

predisposición genética debido a la presencia de haplotipos HLA DR3, DR4 y DR5 y se ha estudiado que tiene un factor hereditario autosómico recesivo. Los factores precipitantes incluyen las infecciones (principalmente virales), el estrés y los esteroides sexuales.^{1,3,4,6,11-17,21}

Esta enfermedad suele coexistir con otras afecciones autoinmunitarias como los síndromes de Turner, Noonan, Sjögren, Down y Klinefelter, la terapia con fenitoína, la diabetes juvenil, la enfermedad de Addison, la anemia perniciosa, el lupus eritematoso sistémico, la artritis reumatoide, la insuficiencia suprarrenal, la diabetes mellitus y la gastritis autoinmune. Aunque no se tienen datos exactos acerca de su prevalencia se ha observado un aumento notable en Estados Unidos y Europa.^{1,4,12-14,16,17,19}

El bocio no doloroso es la manifestación de la enfermedad aunque el aumento de tamaño no siempre es simétrico. En el caso más típico la glándula adquiere una consistencia elástica con bordes festoneados y prominencia del istmo. Los pacientes con hipotiroidismo presentan debilidad, letargia, disminución del apetito, intolerancia al frío, piel fría y obesidad.^{1,3,4,12,13,15}

En la fase inicial el paciente se mantiene eutiroides (55-65%) para posteriormente desarrollar una insuficiencia hormonal con elevación de tirotrópina y, finalmente, manifestar cifras disminuidas de T3 y T4 (hipotiroidismo franco).^{1,6,11,13,17}

Aunque en la mayoría de los casos los datos clínicos y de laboratorio suelen ser suficientes para realizar el diagnóstico la evaluación inicial consiste en la medición de las concentraciones de anticuerpos tiroideos y de tirotrópina. Los estudios de imagen como el ultrasonido (método de elección para la exploración) y la gammagrafía, junto con la realización de biopsia, suelen ser confirmatorios. La biopsia por aspiración con aguja fina guiada por ultrasonido ha demostrado ser el método de

diagnóstico ideal por tener sensibilidad de 76 a 89% y especificidad hasta de 100%.^{1,4,6,7,9,12,17,20,22,23}

Los hallazgos en el ultrasonido incluyen aumento de tamaño de la glándula con heterogeneidad difusa y predominio de hipocogenicidad; existen múltiples y difusos micronódulos hipococicos que miden de 1 a 6 mm de diámetro. Algunos de ellos pueden presentar ecos o septos finos en su interior debido a fibrosis, así como microcalcificaciones y degeneración quística. La hipocogenicidad suele deberse a la infiltración linfoide y a la degeneración folicular. Tras la aplicación de ultrasonido Doppler la vascularidad puede estar normal o aumentada. La apariencia de estos nódulos en algunas ocasiones puede simular una neoplasia. Sin embargo, el aspecto ultrasonográfico puede ser el de un nódulo único, generalmente hipococico, bien delimitado y de aspecto sólido; este modo de presentación se ha asociado como factor predisponente para el carcinoma papilar de tiroides en entre 30 y 36% de los casos.^{1,2,4,5,13,15-18,22-25}

Aunque la apariencia de la tiroiditis de Hashimoto es típica, no es única, y cualquier enfermedad inflamatoria que la afecte puede simularla. El diagnóstico diferencial suele basarse en los datos clínicos y de laboratorio.¹³

La tomografía y la resonancia magnética son útiles en la evaluación de los pacientes; sin embargo, no se consideran de elección en el abordaje diagnóstico inicial.^{1,7,12}

El estudio anatomopatológico muestra hojas monolamelares o folículos dispersos, además de células de Hurthle con linfocitos dispersos o en conglomerados. Las células foliculares muestran atipia y agrandamiento nuclear con ausencia de inclusiones.^{24,25}

El tratamiento de la enfermedad es sustitutivo, y se realiza a base de levotiroxina con dosis iniciales de 0.05 mg por día, una vez que el paciente llega al eutiroidismo, se deben realizar controles hormonales cada 4 a 6 meses hasta que el paciente llega a la pubertad, debiendo realizar controles anuales. Se han descrito casos en los que los pacientes presentan remisión de la enfermedad durante la etapa de la adolescencia.^{1,3,4,15-17}

La secuela funcional más importante de la enfermedad es el hipotiroidismo permanente, observado hasta en el 55.5% de los pacientes afectados; sin embargo, también se ha asociado como factor de riesgo para desórdenes linfoproliferativos con un riesgo relativo de 4.0.^{16,19,21}

El objetivo general de este estudio fue determinar la relación entre el diagnóstico clínico y por laboratorio, con los hallazgos ecográficos en pacientes pediátricos diagnosticados con tiroiditis de Hashimoto; así como el tipo de población afectada, el predominio en edad y sexo y buscar de manera intencionada hallazgos ecográficos relacionados con la enfermedad.

Se trata de un estudio descriptivo en el que se incluyó a pacientes pediátricos diagnosticados con tiroiditis de Hashimoto que fueron sometidos a estudio de ultrasonido tiroideo excluyendo a aquellos con el mismo diagnóstico clínico que contaron con alguna patología agregada que condicionó sesgo en el estudio ecográfico.

Material y métodos

Se analizaron 64 casos de pacientes entre 0 y 18 años diagnosticados con tiroiditis de Hashimoto. Todos fueron sometidos a estudio de ultrasonido tiroideo que fue realizado en conjunto por un médico radiólogo pediátra y un residente en radiología pediátrica utilizando un equipo de ultrasonido equipado con transductor lineal y función Doppler color. Los hallazgos fueron registrados a través de una hoja de recolección para su análisis posterior. Los pacientes fueron derivados por el Servicio de Endocrinología Pediátrica. Una vez realizado el estudio la información se almacenó en un sistema PACS (*Picture Archiving and Communications System*) para su análisis estadístico.

Resultados

Durante el periodo del 1 de octubre de 2010 al 30 de junio de 2011 se analizaron 64 casos de pacientes diagnosticados clínicamente con tiroiditis de Hashimoto: 55 del sexo femenino (86%) y 9 del sexo masculino (14%); de éstos, 36 casos (56%) en un rango de edad de los 11 a los 15 años para una media de 12.6 años (figuras 1 y 2). Todos los pacientes tuvieron bocio clí-

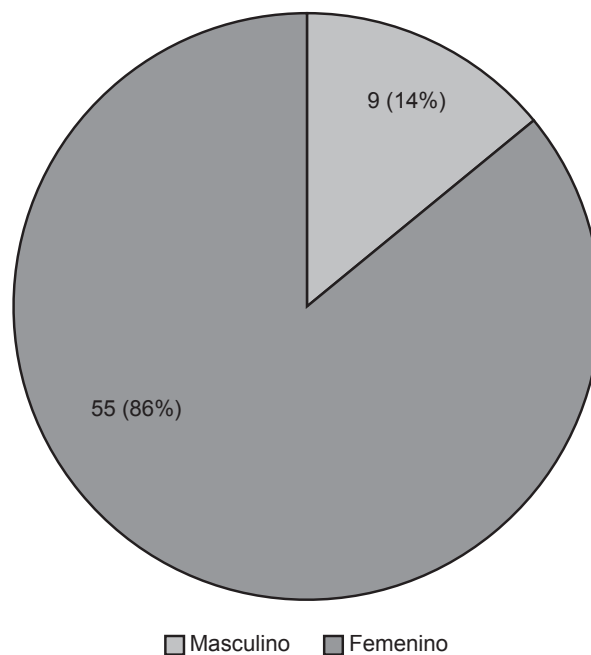


Figura 1. Distribución por sexo.

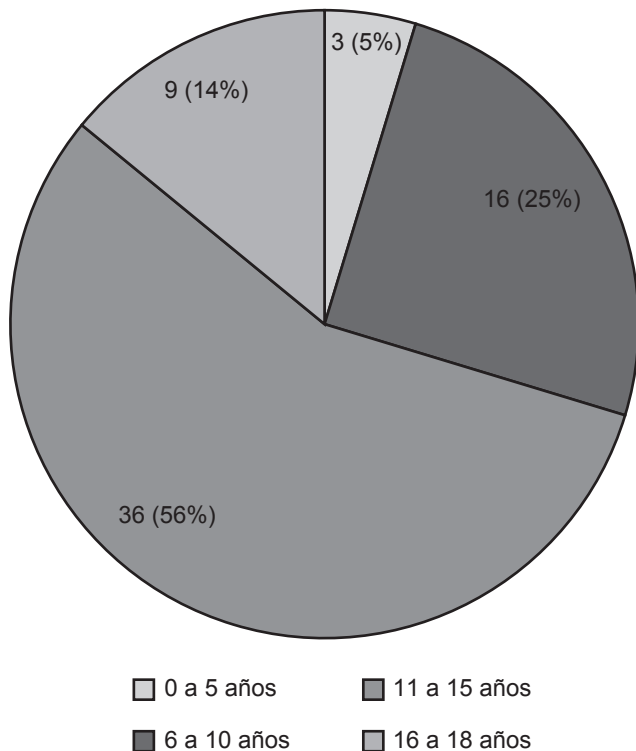


Figura 2. Distribución por edad.

nico y por ultrasonido, 42 (66%) presentaron nódulos tiroideos a la exploración ecográfica. El número de nódulos observados por paciente fue muy variable; en 14 pacientes únicamente se observó un nódulo durante la exploración; la media de nódulos encontrados fue 10.6 y el diámetro promedio 3.78 mm (imágenes 1a, 1b, 1c y 1d).

Respecto de las características ecográficas de los nódulos 35 (83%) fueron de ecogenicidad disminuida, 5 (12%) isoecogénicos y 3 (5%) hiperecogénicos en comparación con el parénquima de la glándula; se observó regularidad de los bordes en 34 (81%). En

lo que se refiere al contenido de los nódulos éste fue predominantemente sólido (37 casos). Se observaron microcalcificaciones en 5 casos y predominó la regularidad de los bordes en 34 (81%).

Con la aplicación de la modalidad Doppler color y Doppler poder se obtuvo que la vascularidad periférica fue el patrón predominante en 32 nódulos (76%), vascularidad mixta en 9 (22%) y únicamente central en 1 (2%) (imágenes 2, 3a y 3b).

Se identificaron adenopatías cervicales uni o bilaterales en 7 pacientes (imagen 4).

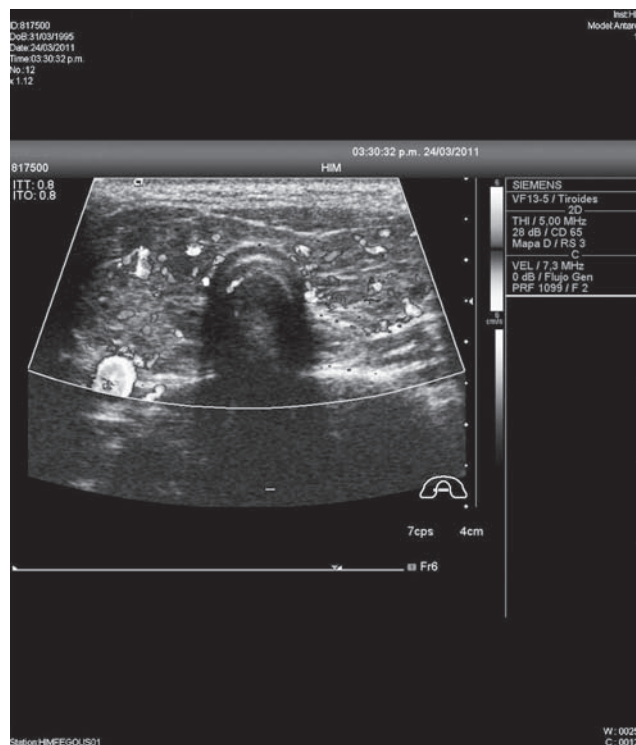


Imagen 2. Mismo paciente de la figura 1b que muestra las características tras la aplicación de la modalidad Doppler color.

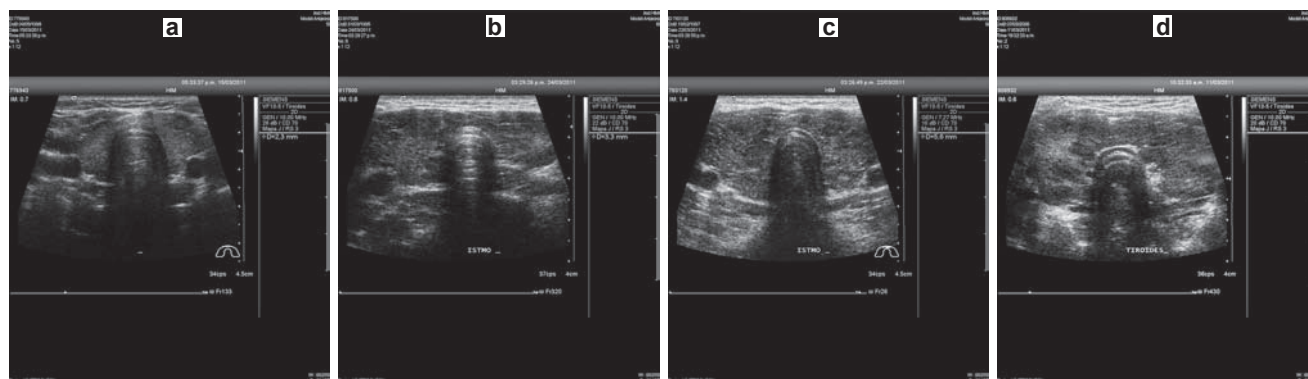


Imagen 1. Imágenes en escala de grises. (a) Nódulo único localizado en lóbulo tiroideo izquierdo (flecha) en un paciente masculino de 12 años. (b, c y d) Enfermedad difusa multinodular en pacientes femeninos de 15, 11 y 13 años.

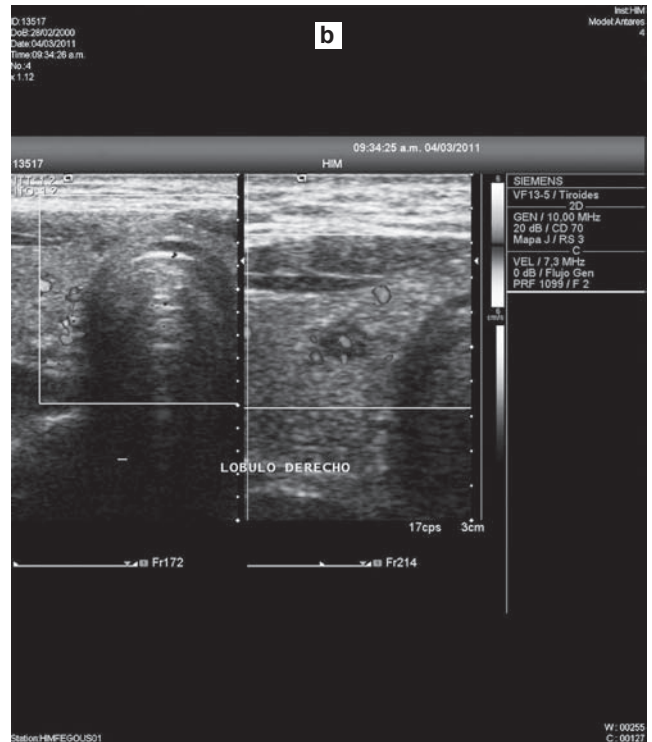
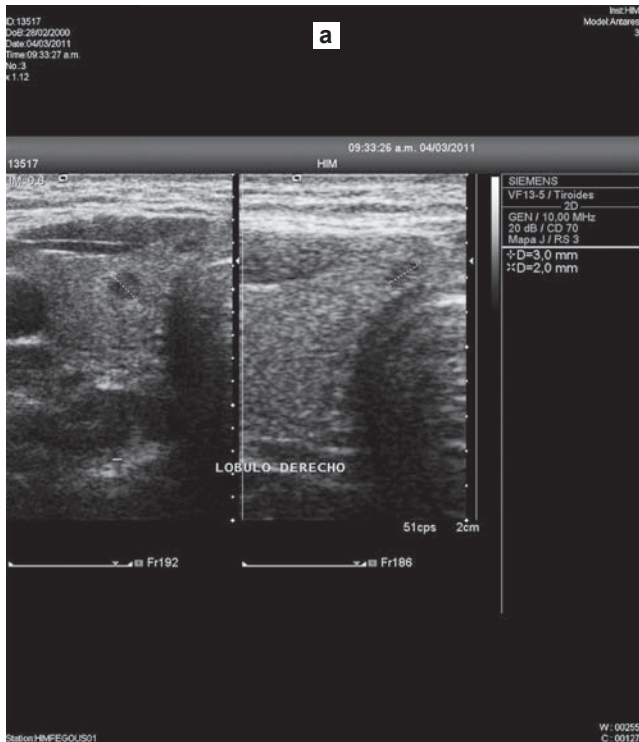


Imagen 3. Femenino de 11 años. **(a)** Dos nódulos de localización en lóbulo tiroideo derecho e istmo (flechas). **(b)** Aplicación de modalidad Doppler color que muestra vascularidad periférica en el nódulo de mayor tamaño y vascularidad central en el menor.

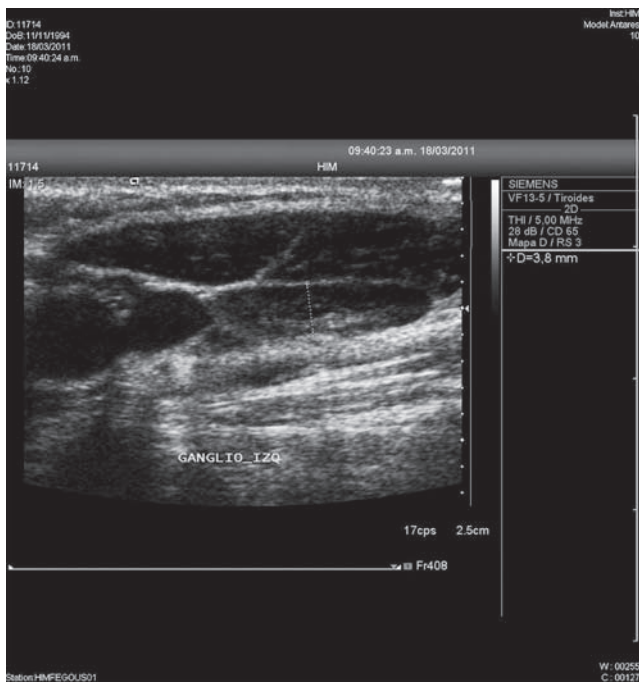


Imagen 4. Adenopatías cervicales en un paciente con tiroiditis de Hashimoto.

Discusión

El análisis ecográfico de la glándula tiroidea en los pacientes pediátricos con bocio es el método de imagen de elección para el abordaje inicial, tanto por su bajo costo y nulo riesgo de radiación como por su disponibilidad y precisión diagnóstica en el análisis de los nódulos tiroideos.

Este estudio ha demostrado que, a pesar de que existen reportes previos que describen de forma precisa las características ecográficas de la glándula tiroidea en la población adulta afectada por este padecimiento, en la población infantil la presentación de la enfermedad es muy variada aunque la mayoría de los pacientes presenta un nódulo único. También se encontraron amplias coincidencias con otros autores en lo referente a la ecogenicidad, regularidad de los bordes y vascularidad con la modalidad Doppler.

Del mismo modo, se confirmó el predominio del sexo femenino y la capacidad del ultrasonido para detectar a aquellos pacientes cuya manifestación ecográfica muestra características que sugieren predisposición para evolucionar a cáncer tiroideo; esto brinda la oportunidad de toma de biopsia y favorece el diagnóstico oportuno.

Conclusión

La tiroiditis de Hashimoto es un padecimiento que ha incrementado su frecuencia en la población del Hospital Infantil de México y el ultrasonido tiroideo es una herramienta útil en el diagnóstico definitivo de esta enfermedad. Aunque los hallazgos ecográficos han sido

descritos ampliamente este estudio ha demostrado que en la población pediátrica existe variabilidad en la presentación de la enfermedad; esto confirma la necesidad de estudiar a la población infantil en forma independiente.

La exploración ecográfica también resulta útil en el seguimiento y control de la enfermedad.

Referencias

1. Babcock Diane. Thyroid Disease in the Pediatric Patient: Emphasizing Imaging with Sonography. *Pediatr Radiol* 2006;36:299-308.
2. Kirks D., Kirkpatrick J.A. *Radiología Pediátrica Tomo 1*. Boston Massachusetts: Thorne Grisol, 2005. p: 165-166.
3. Rogers, et al. Thyroid Disease in Children. *American Family Physician* 1994;2(50):344-350.
4. Bettendorf Markus. Thyroid Disorders in Children from Birth to Adolescence. *European Journal of Nuclear medicine* 2002;29:S439-S446.
5. Swischuk L. *Radiología en el Niño y el Recién Nacido Tomo 2*. Madrid, España: Marbán Libros, 2005; p. 219-221.
6. Muirhead, Sarah. Diagnostic Approach to Goitre in Children. *Paediatr Child Health* 2001;6(4):195-199.
7. Hoang, et al. US Features of Thyroid Malignancy: Pearls and Pitfalls. *Radiographics* 2007;27:847-865.
8. Frates, et al. Management of Thyroid Nodules Detected at US: society of Radiologist in Ultrasound Consensus Conference Statement. *Radiology* 2005;237:794-800.
9. Moon, et al. Benign and Malignant thyroid Nodules: US Differentiation-Multicenter Retrospective Study. *Radiology* 2008;247:762-770.
10. Oyarzábal, et al. Nódulo tiroideo en la infancia. *Rev Esp Endocrinol Pediatr* 2011;2:S53-S57.
11. Intenzo, et al. Scintigraphic Features of Autoimmune Thyroiditis. *Radiographics* 2001;21:957-964.
12. Fauci, et al. *Harrison. Principios de medicina Interna*. 14ª edición; Vol. 2, 2000; p. 2310-2314.
13. Siegel, et al. *Ecografía Pediátrica*. 2005, p. 158
14. Alcaina, et al. una Asociación no Siempre Recordada: enfermedad Tiroidea Autoinmune y Gastritis Autoinmune. *Revista Española de Endocrinología Pediátrica* 2011;2:S145-S156.
15. Hayes, et al. Tiroiditis de Hashimoto en Niños y Adolescentes con bocio. *Rev Soc Bo Ped* 2006;45(2):35-37.
16. Marsiglia, Italo. Enfermedad Tiroidea Autoinmune. *Estudio Clínico-epidemiológico*. *Gac Med caracas* 2008;116(1):23-36.
17. Cappa, et al. Autoimmune Thyroid Diseases in Children. *Journal of Thyroid Research* 2011;1-13.
18. Repplinger, et al. Is Hashimoto's Thyroiditis a Risk Factor of Papillary Thyroid Cancer? *Jour Surg Res* 2008;150(1):49-52.
19. Ko, et al. Hashimoto's Thyroiditis, Sjogren's Syndrome and Orbital Lymphoma. *Postgrad Med J* 1994;70:448-451.
20. Kaplowitz, Paul B. Subclinical Hypothyroidism in Children: Normal Variation or Sign of a Failing Thyroid Gland? *International Journal of Pediatric Endocrinology* 2010;1-8.
21. Desailly, et al. Viruses and Thyroiditis: an Update. *Virology Journal* 2009;6(5):1-14.
22. Jun Kim, et al. Us-guided Fine Needle Aspiration of Thyroid Nodules: Indications, Techniques, Results. *Radiographics* 2008;28:1869-1889.
23. Kwak, et al. value of US correlation of a thyroid nodule with Initially Benign Cytologic Results. *Radiology* 2010;254:292-300.
24. Moon, et al. Lymphocytic Thyroiditis on fine-Needle Aspiration biopsy of Focal Thyroid Nodules: Approach to Management. *American Journal of Radiology* 2009;193:W345-W349.
25. Langer, et al. Sonographic Appearance of focal Thyroiditis. *American Journal of Radiology* 2001;176:751- 755.